CLÍNICA UNIVERSITÁRIA DE RADIOLOGIA

Hospitais da Universidade de Coimbra

Massas escrotais em ecografia

Célia Antunes

Moderadora: Dra. Margarida Martins

- A ecografia constitui o exame imagiológico de 1ª linha na avaliação das estruturas escrotais.
- Desempenha um papel importante na caracterização das massas escrotais.

→ benigna vs maligna

Anatomia e anatomia ecográfica do escroto normal

- Bolsa escrotal

  - dobra da pele da região perineal

  - dividida em 2 compartimentos independentes por um septo – rafe mediana

  - cada um deles contém: testículo, epidídimo e cordão espermático

  - camadas derivam da parede abdominal, como resultado da migração testicular intra-abdominal

  - função: protecção testicular e optimização da temperatura

- Ecograficamente:

→ Camadas do escroto:

- ecogenicidade intermedia
- espessura 2-8 mm, dependendo do estado de contracção do músc. cremáster

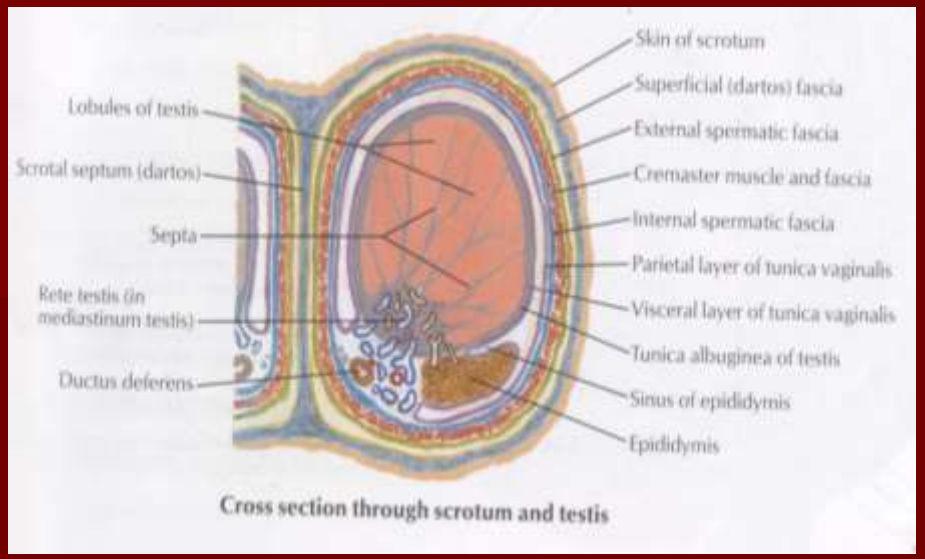

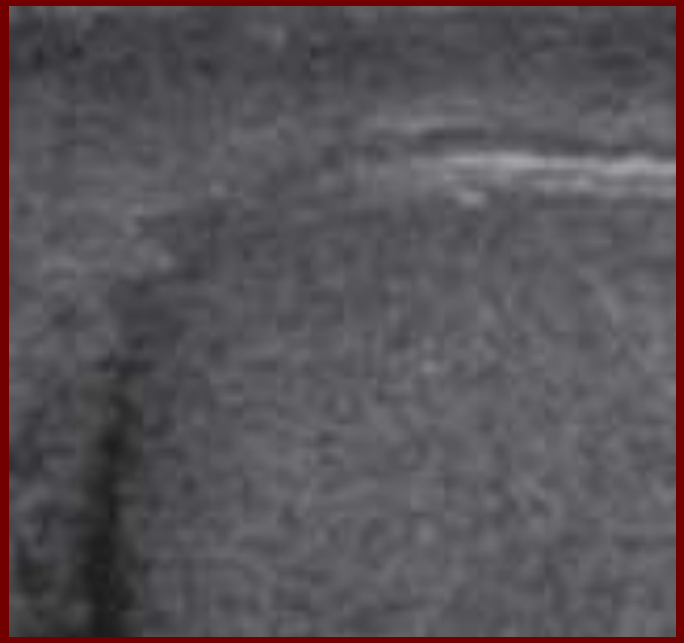

Testículos

- revestidos pelo folheto visceral da túnica vaginalis e pela **túnica albugínea**

estroma

túnica albugínea

↓

mediastinum testis

↓

septos

↓

parênquima

Lóbulos (250-400)

↓

Túbulos seminíferos (2-3)

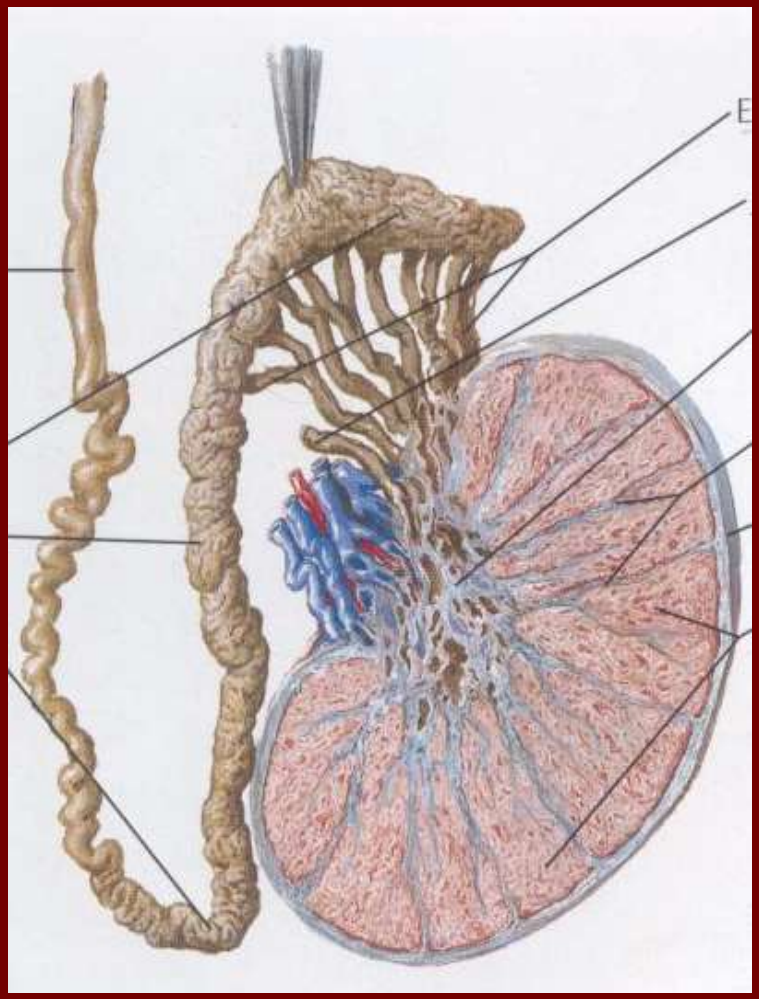

- Morfologia ovóide, achatados mediolateralmente

- Volume: 1-2 cm^3 (<12A)
  4 cm^3(puberdade)
  15-20 cm^3 ou 4-5 x 2-3 x 2-3 cm

- Contornos regulares
- Textura homogénea

- Ecogenicidade intermédia, à excepção do mediastinum testis:
  - ✓ hiperecogénico
  - ✓ periférico e no aspecto posterior do testículo
  - ✓ corte transversal: imagem triangular
  - ✓ corte longitudinal: banda / septo incompleto

- Túnica albugínea

  - linha ecogénica, fina, delimitando o testículo.

- Espaço entre os folhetos da túnica vaginalis

  - pequena quantidade de líquido anecogenico, junto a cabeça do epidídimo.

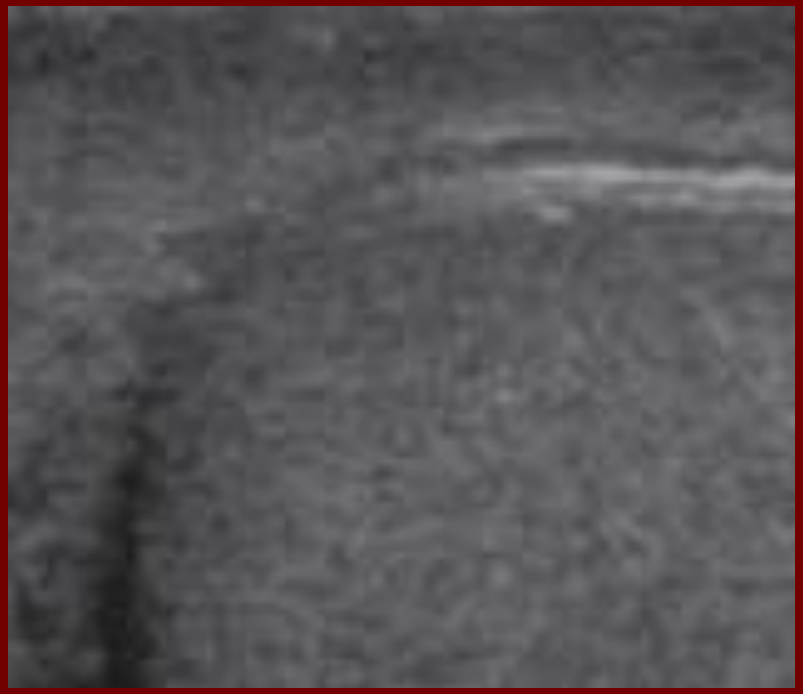

- Vias espermáticas

t.seminíferos

↓

túbulos rectos

↓

rede testis
(mediastinum testis)

↓

ductos eferentes
(10-15)

↓

Epidídimo

↓

Canal deferente

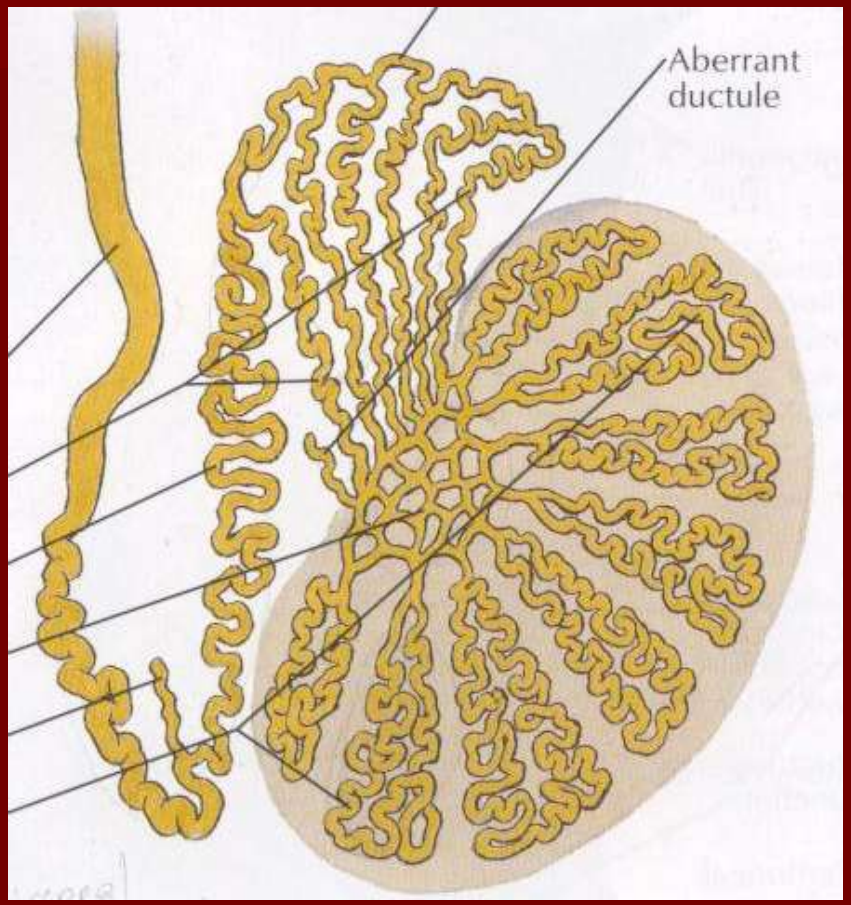

Epidídimo

- melhor visualizado em corte longitudinal

- **cabeça**
  - morfologia semilunar
  - contornos arredondados
  - localizada no pólo superior do testículo
  - ***5 a 12 mm***
  - isoecogérnico em relação ao testículo embora com textura mais grosseira

- **corpo e cauda**
  - morfologia alongada
  - ***2 a 4 mm*** espessura
  - no aspecto anterolateral ou posterior do testículo
  - hipoecogénico em relação ao testículo e à sua porção cefálica

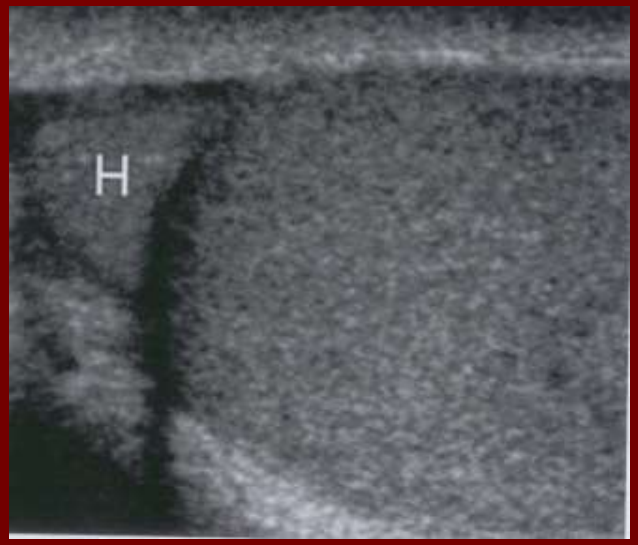

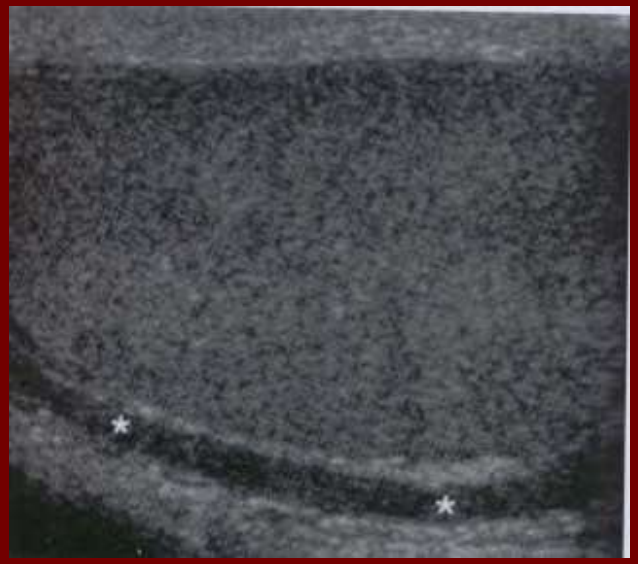

Apêndices testiculares

- remanescentes dos ductos embrionários
- melhor visualizados na presença de hidrocelo
- geralmente unilaterais
- testicular
  - ✓ estrutura ovóide, no pólo superior do testículo, na goteira formada pelo epidídimo e testículo
  - ✓ 5mm comprimento
  - ✓ isoecogénico em relação ao testículo
  - ✓ por vezes, quístico
- epididimário
  - ✓ estrutura pediculada na dependência da cabeça do epidídimo
  - ✓ 5mm comprimento

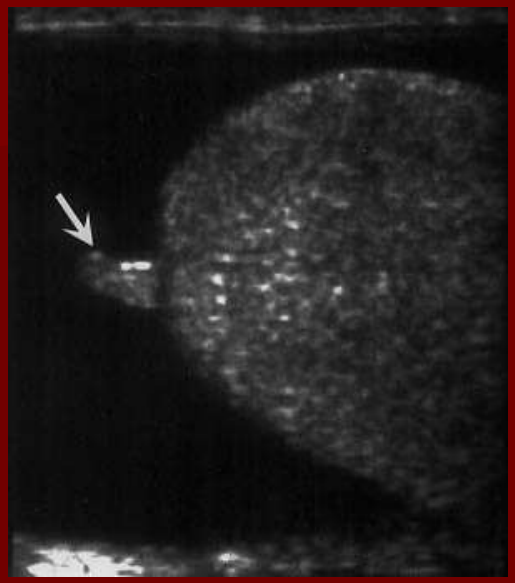

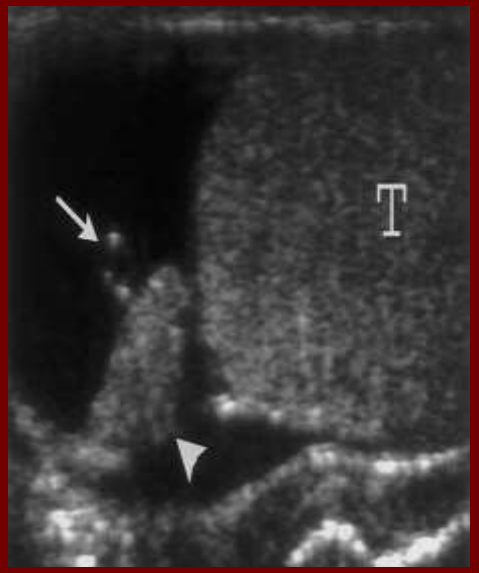

- Cordão espermático

→ constituído por:

- canal deferente
- plexo venoso pampiniforme → veias testiculares
- artérias:
  - cremastérica
  - testicular
  - do ducto deferente
- vasos linfáticos → gg lomboaórticos
- nervos

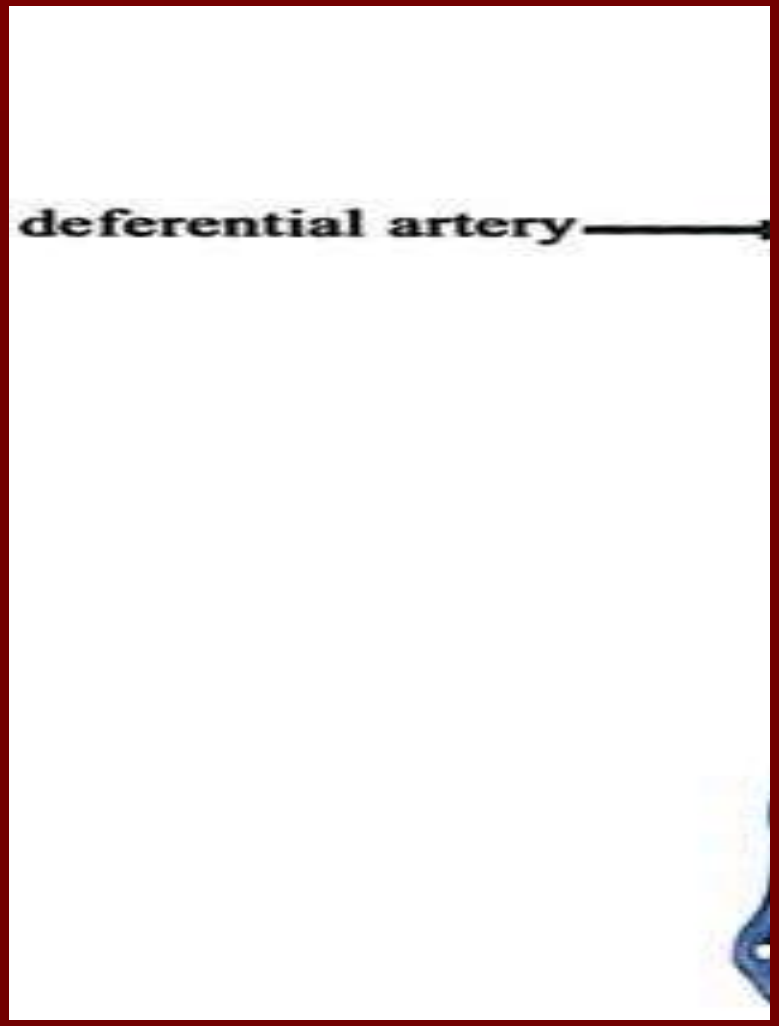

Eco-Doppler

- Vascularização

Testículo

- ✓ artéria capsular periférica
  →artérias centrípetas (mediastinum)
  →r.recorrentes
- ✓ artéria transmediastínica (50%) assoc. a veia.

Epidídimo

- ✓ Fluxo doppler pode ou não estar presente
- ✓ Quando presente, não deverá ser > ao do testículo!!

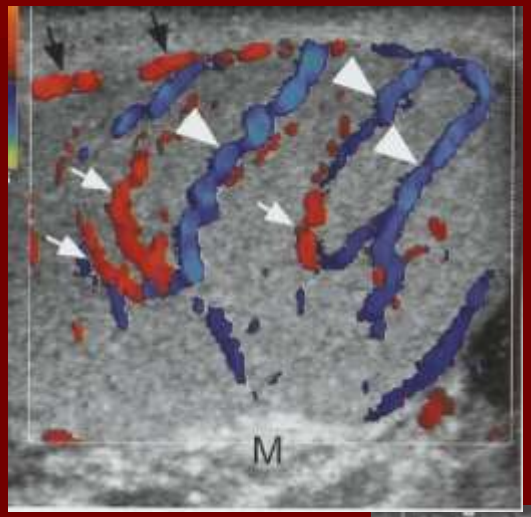

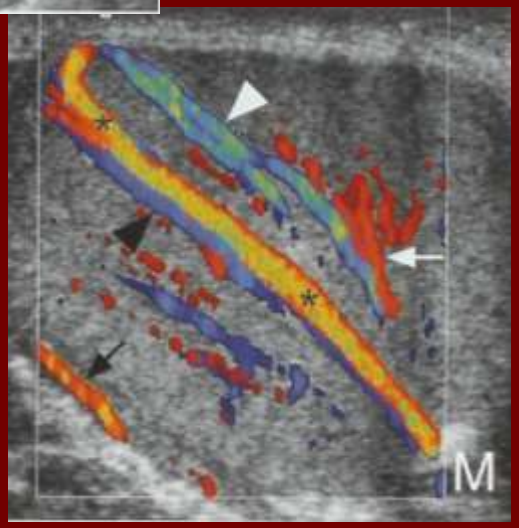

Massas escrotais

- ✓ Localização
  - massa intra ou extratesticular?
- ✓ Tipo de lesão
  - massa quística ou sólida?
- ✓ Vascularização interna
  - presente ou ausente?
- ✓ Correlação com a clínica
  - massa palpável?
  - outros sinais clínicos?
  - história de traumatismo?

→ determinam a probabilidade de a massa ser benigna ou maligna!!!!

Benignidade	Malignidade
Extra-testicular (++)	Intra-testicular (95%)
Não palpável	Palpável
Quística simples	Sólida ou quística complexa
Vascularização interna ausente no eco doppler	Vascularização interna presente no eco doppler

MASSAS EXTRATESTICULARES BENIGNAS	Espaço virtual formado pelos folhetos da túnica vaginalis	Hidrocelo Hematocelo Piocelo Escrotolitíase
	Cordão espermático	Varicocelo Hematoma Lipoma / Leiomioma
	Epidídimo	Espermatocelo Quisto Epididimite Tumor adenomatóide
	Intestino delgado	Hérnia

Espaço virtual/T. vaginalis

- Hidrocelo

- Colecção líquida no espaço virtual entre os folhetos da túnica vaginalis.
- Maioria idiopático, podendo no entanto acompanhar:
  - ✓ Processo inflamatório do escroto (epididimite/orquite)
  - ✓ Traumatismo
  - ✓ Torsão testicular
  - ✓ Tumor testicular
- Variante rara: funiculocelo
- Se complicado:
  - infecção (epididimo-orquite não tratada; ruptura de abcesso intratesticular) → piocelo
  - hemorragia → hematocelo

- Ecografia:

1) hidrocelo simples

- anecogénico
- localização:

++anterior ao testículo, comprimindo-o para trás

pólo superior do testículo → funiculocelo

- ecos internos = ↑ teor em proteínas ou COL

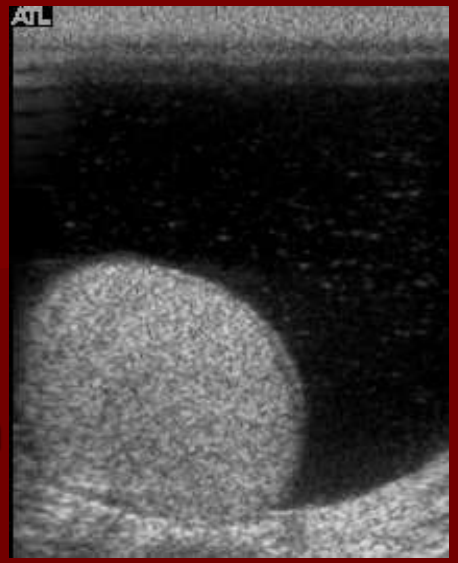

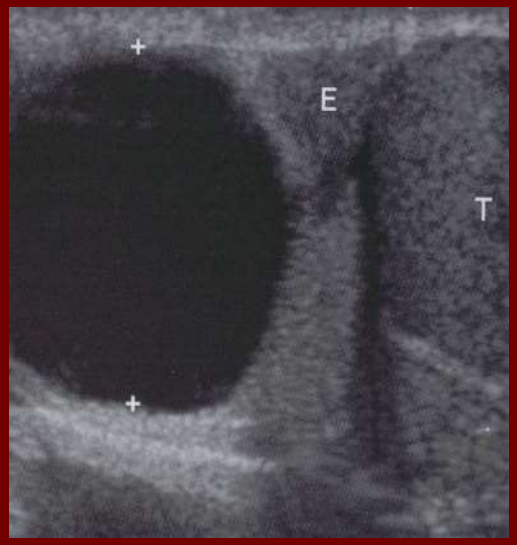

2) Piocelo / hematocelo

- ecos internos
- septos internos
- ↑fluxo doppler na parede escrotal
- espessamento do escroto e calcificações internas (crónico)

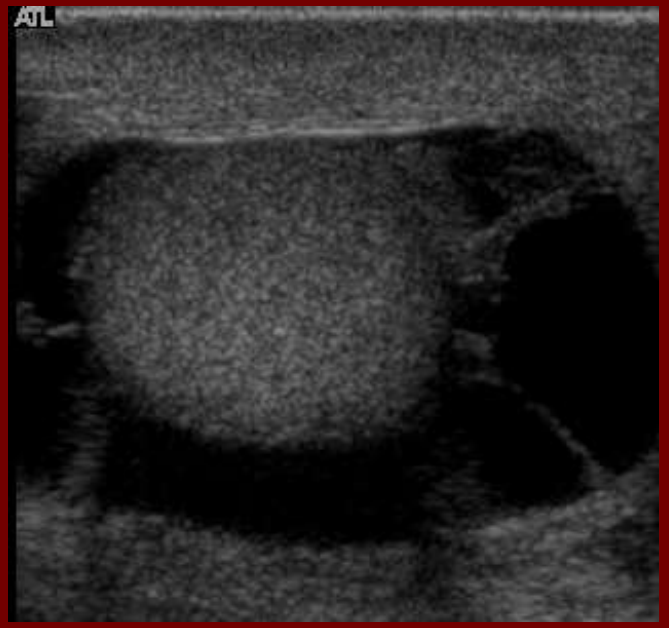

- Escrotolitíase

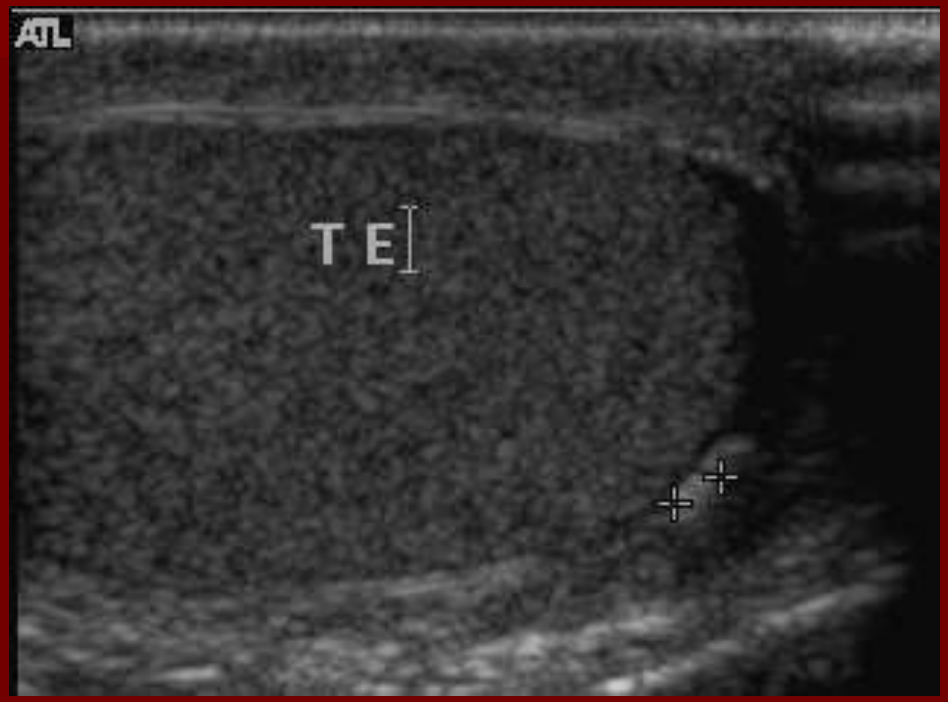

shows extratesticular echogenic foci (arrow) with posterior acoustic shadowing. There is minimal fluid in the tunica vaginalis (arrow-head).

Cordão espermático

- Varicocelo

- Ectasia das veias do plexo pampiniforme por incompetência valvular das veias testiculares
- Incidência: 15%
- Associado a infertilidade masculina
- Etiologias:

idiopático/primário ++15-25 A

secundário : - Hipertensão portal (cirrose)

- compressão extrínseca (neoplasia retroperitoneal)
- trombose ou invasão tumoral da veia renal esquerda

- 75% são unilaterais e ocorrem à esquerda, por razões anatómicas
- 15% são bilaterais

- Sinais de alarme:

- varicocelo unilateral à direita
- varicocelo não compressível à esquerda

Suspeitar:

- situs inversus (direita)
- massa retroperitoneal
- trombo ou extensão tumoral dentro da veia renal esquerda (causa frequente em homens com > 40 A)

- Ecografia:

- ✓ numerosas estruturas tubulares, hipoecogénicas e serpiginosas e com > 2mm de calibre.
- ✓ Ecos internos devido ao fluxo lento
- ✓ ++ lateral, posterior ou superiormente ao testículo

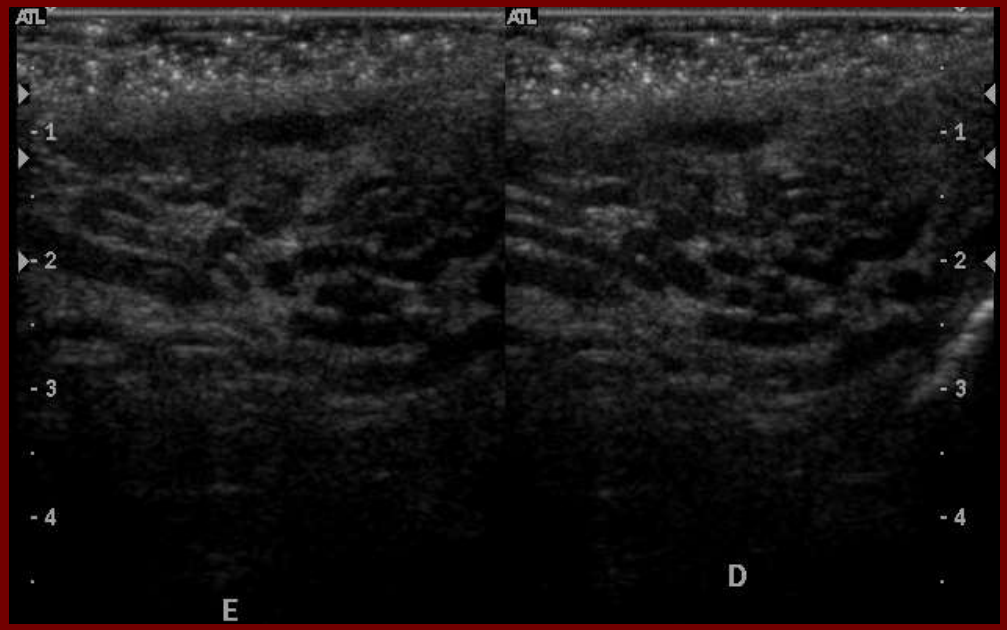

- Eco-Doppler
  - ✓ Fluxo venoso retrógrado melhor visualizado com manobra de Valsalva

↑*P intra-abdominal* → acentua incompetência valvular e consequentemente o fluxo retrógrado no plexo pampiniforme

- em decúbito dorsal
- em ortostatismo

↑*P hidrostática*

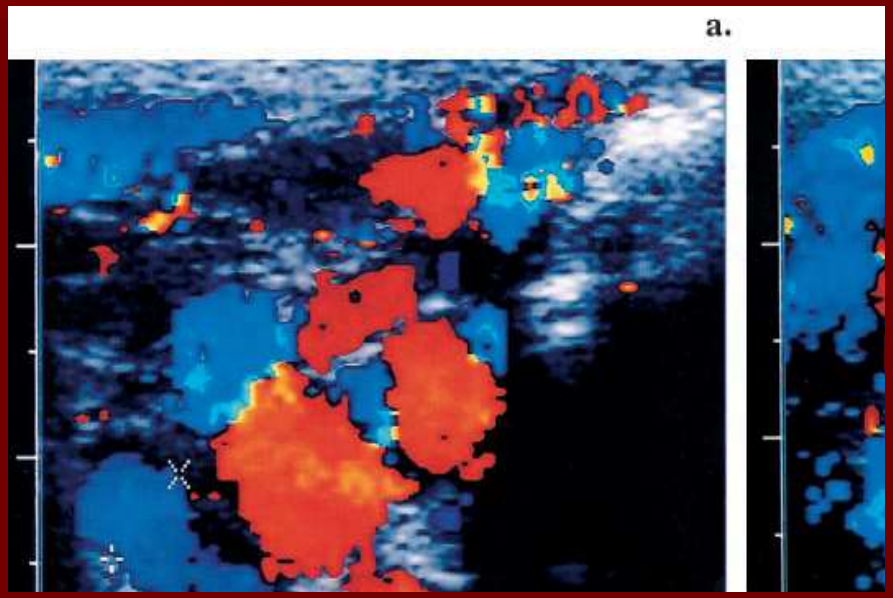

Critérios diagnósticos

- ✓ ↑Fluxo doppler c/ Valsalva > 1seg
- ✓ Veias ectasiadas >2 mm

- Hematoma

- Etiologias:
  - ++ Reparação cirúrgica de hérnia inguinal
  - Anticoagulação
  - Extensão de hemorragia retroperitoneal
  - idiopático
  - -- Ruptura de varicocelo pós-traumatismo fechado

- Ecografia:
  - massa heterogénea
  - contornos bem definidos
  - superior ao testículo
  - Sinais de fractura ou ruptura testicular
  - → emergência cirúrgica!

- Eco-doppler:
  - fluxo doppler ausente

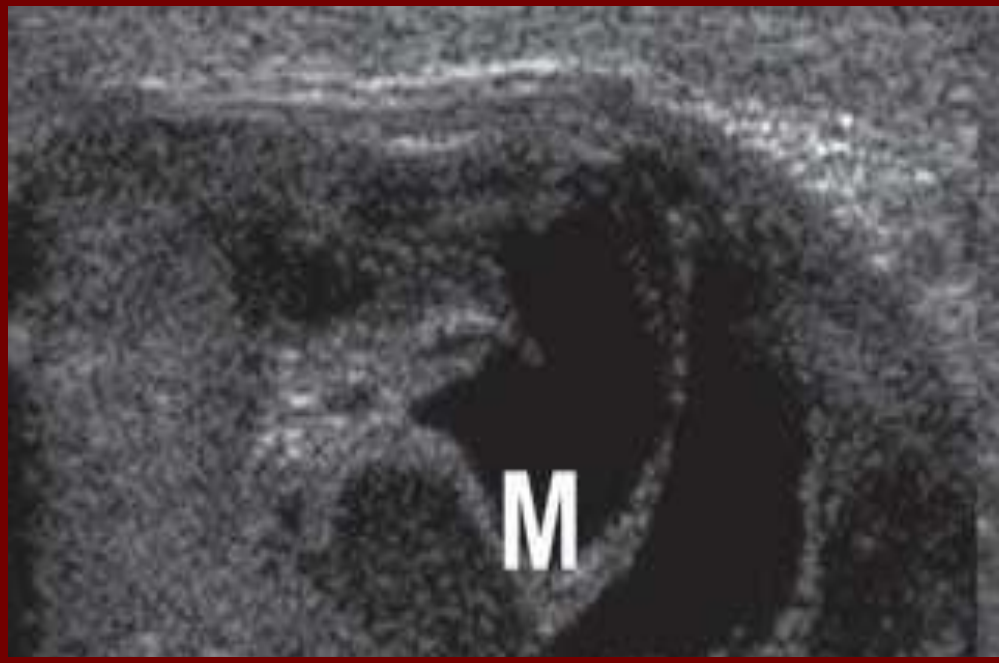

Epidídimo

Espermatocelo

- massa escrotal extratesticular mais frequente.
- ecografia:
  - ✓ lesão quística na cabeça do epidídimo, uni ou multiloculada
  - ✓ 1-2 cm
  - ✓ Pode apresentar ecos internos
- Dx.D:

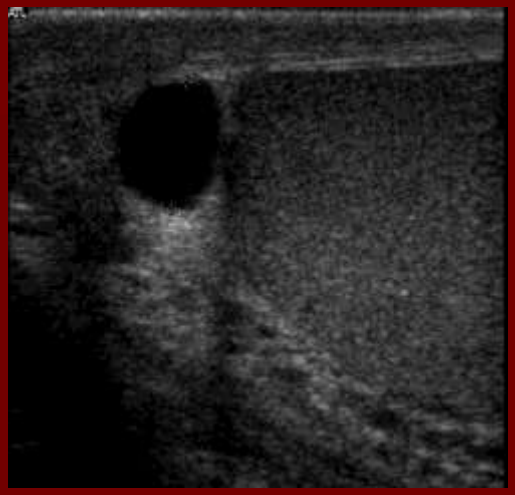

Quisto epididimário (< comum)

- ✓ cabeça, corpo ou cauda
- ✓ sempre anecogénicos

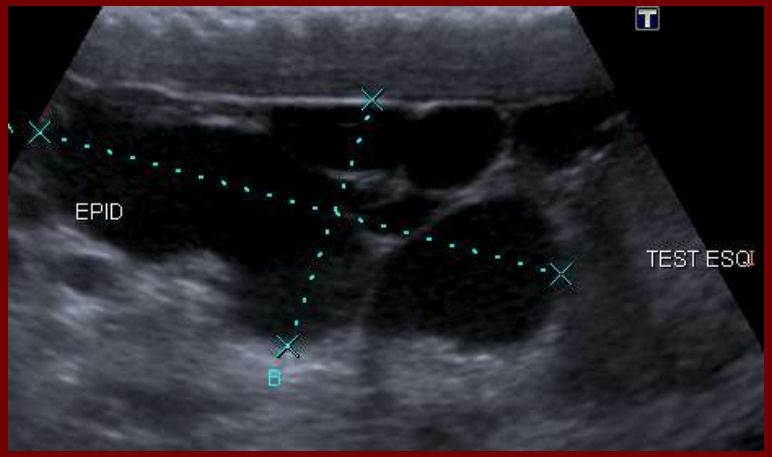

Lesões quísticas, benignas e assintomáticas, geralmente indistinguíveis por ecografia!

Epididimite

- Adolescentes/adultos
- Clínica: dor escrotal + sinais inflamatórios

Etiologias
- infecciosa (DST/viral)
- traumática
- química (amiodarona)
- dças granulomatosas

Complicações
- orquite (20-40%)
- epididimite crónica
- abcesso
- piocelo
- enfarte/gangrena
- atrofia

- Ecografia:
  - ✓ <u>Sinais directos</u> (epidídimo):
    - aumento das dimensões
    - hipoecogénico
  - ✓ <u>Sinais indirectos</u>:
    - hidrocelo ou piocelo
    - espessamento da parede escrotal
    - sinais de orquite:

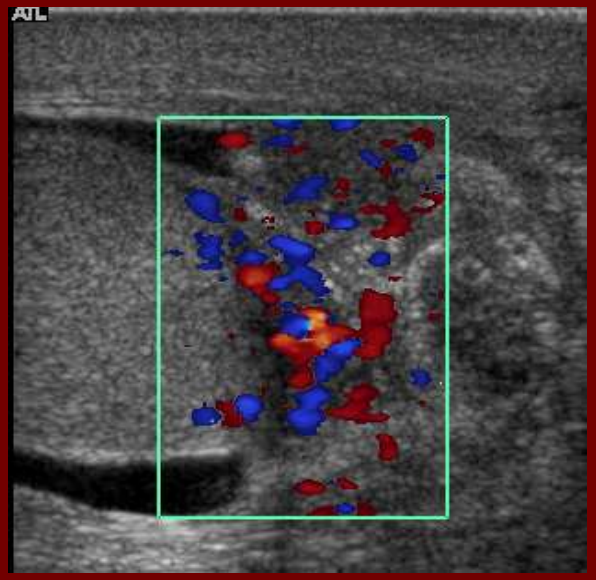

Eco-doppler:

- ↑fluxo doppler epidídimo +/- testículo

Hérnia inguino-escrotal

- US → E.O duvidoso; quadro agudo

↑S e E para DG de hérnia estrangulada

- Conteúdo do saco herniário: ansa intestinal, epiplon ou ambos

raro: divertículo de Meckel, bexiga

- Ecografia:
  - ansa intestinal preenchida por líquido ou gás
  - peristaltismo
  - imagens hiperecogénicas ⇔ epiplon (gordura)

- sinais de estrangulamento:
  - ansa dilatada
  - aperistaltismo
  - ↑ fluxo doppler na parede intestinal e escrotal

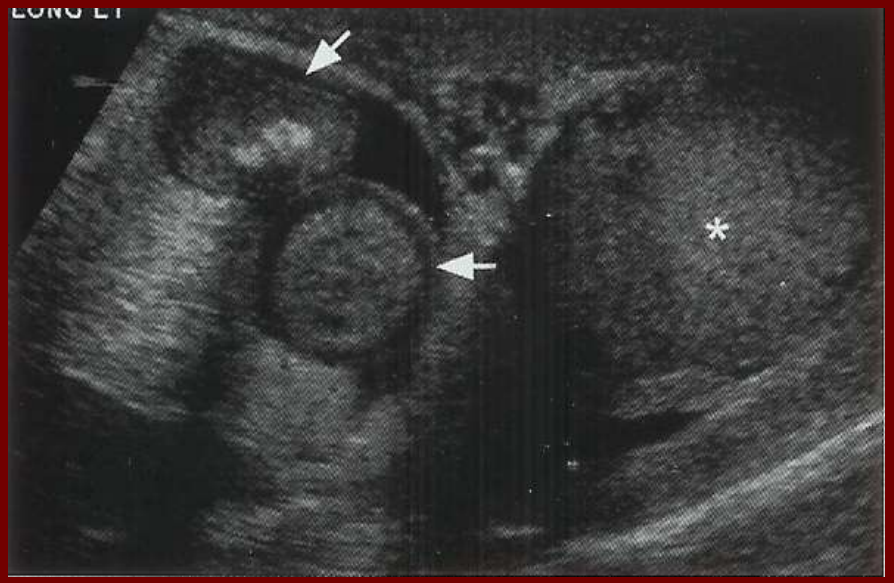

MASSAS EXTRATESTICULARES MALIGNAS	Cordão espermático (25%) Túnica vaginalis	Sarcomas (leio/lipo/fibro) Histiocitoma fibroso maligno Mesotelioma Tumor desmóide
	Metástases (epidídimo e parede escrotal)	Carcinoma broncogénico Melanoma maligno Carcinoma anal

- Raríssimas!
- **Suspeitar** quando:

massa peritesticular sólida ++hipoecogénica ou complexa

MASSAS TESTICULARES BENIGNAS	Agudo e sintomático	Orquite → abcesso
		Torsão
	Crónico e assintomático ↓ Sem indicação cirúrgica!!!	Quisto Simples Túnica albugínea
		Calcificação da t.albugínea
		Quisto epidermóide
		Ectasia tubular rede testis
		Espermatocelo Varicocelo
		Tumores do estroma (cordões sexuais)

Orquite

- > 20-40% resultam de epididimite
- Geralmente unilateral.
  → Se bilateral e não associada a epididimite, suspeitar de causa virusal (parotidite)
- Difusa++ ou focal
- Ecografia:
  - aumento das dimensões
  - ecoestrutura testicular difusamente heterogénea ou com múltiplas lesões focais hipoecogénicas
  - sinais de epididimite

Eco-doppler:

- ↑fluxo doppler testículo +/- epidídimo

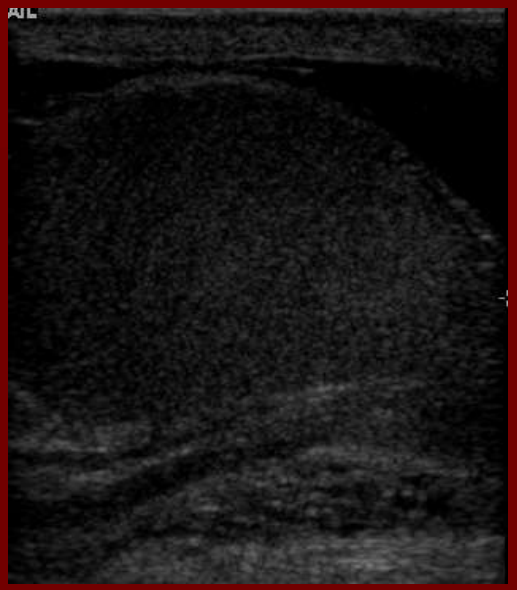

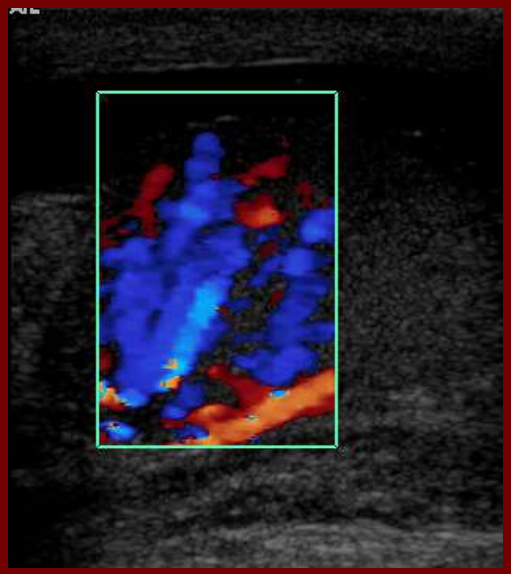

Abcesso

- Ecografia:

  - Colecção liquida complexa com paredes irregulares e ecos internos

- Eco-doppler

  - massa sem fluxo doppler interno mas com ↑fluxo à periferia

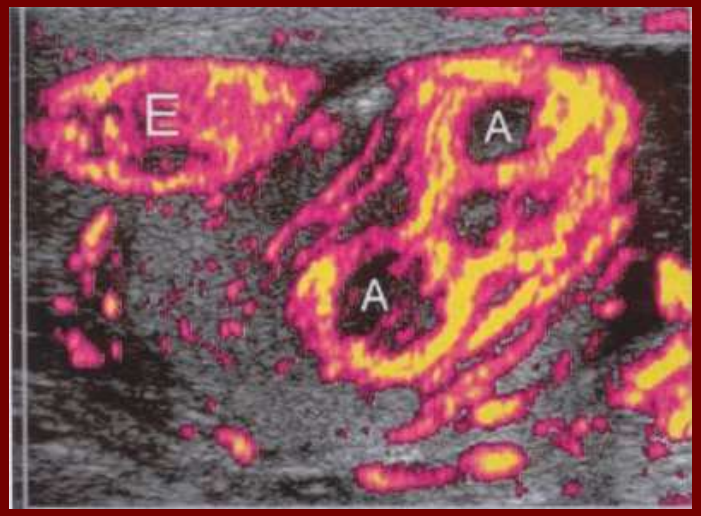

Torção testicular

- ++adolescentes
- Emergência cirúrgica

  obstrução venosa → arterial ➡ isquémia
- Viabilidade testicular

  ➡ Grau e duração da torção:

  - 100% → < 6h ➡ Indicação cirúrgica!
  - 70% → 6-12h
  - 20% → 12-24h (++se torção 180-360º)
- Factor predisponente:
  - "bell-clapper deformity" ++bilateral
- Ecografia:
  - achados variam com o grau e duração da torção → viabilidade
  - Doppler é importante no DG: ausência de fluxo

E=100%;S=86%

Testículos

- ✓ Precoce (<4h):
  - testículos N
    - Sinal de viabilidade
- ✓ 4 – 6h:
  - hipoecogenicidade
  - aumento das dimensões
- ✓ >24h:
  - ecoestrutura heterogénea (hemorragia, congestão e enfarte)

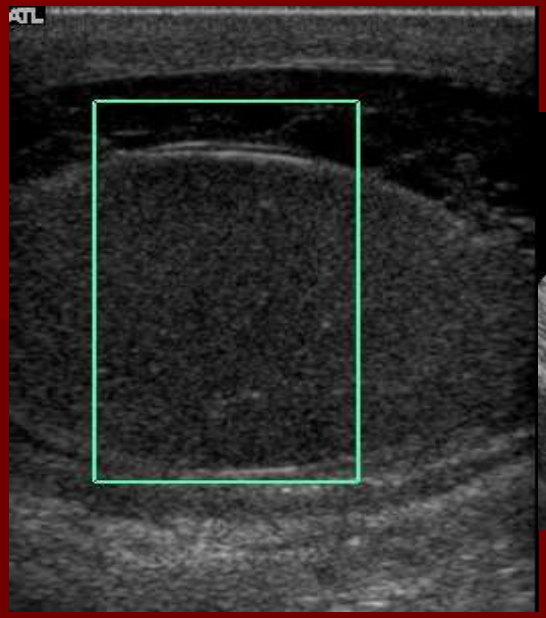

Epidídimo

- hipoecogenicidade
- aumento das dimensões (envolvimento da art deferente)

Cordão espermático

- "torsion knot", no aspecto posterosuperior do testículo

Hidrocelo reactivo (ângulo agudo c/ testiculo)

Espessamento da parede escrotal

- Eco-doppler

→ Essencial nas 1ªs h de torção!

→ Ausência de fluxo testicular

⇔ isquémia

Mas ….

A presença de fluxo doppler no contexto clínico de torção não exclui o DG!

Papel DG não esclarecido no contexto de torção incompleta ou transitória

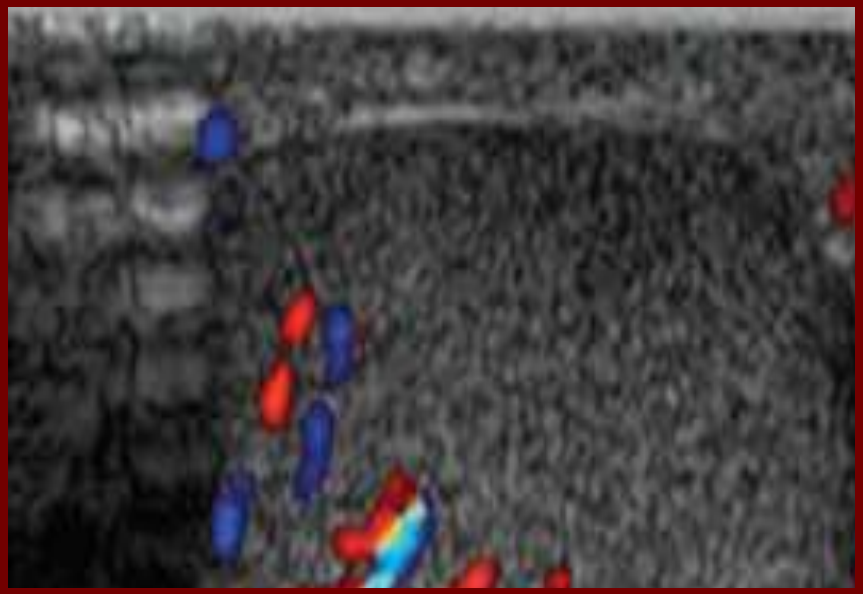

Torção dos apêndices

- 90-95% envolve o apêndice testicular
- ++7-14 A
- Tratamento conservador

  (atrofia→ calcificação)
- Ecografia → DD com outros quadros agudos do escroto:

  - ✓ massa hiperecogénica com área central hipoecogénica em localização típica
  - ✓ hidrocelo reactivo
  - ✓ espessamento da parede escrotal
  - ✓ ↑fluxo doppler à periferia

Quisto simples

- > 40 A
- Causas: congénita? pós-trauma? inflamação prévia? cirurgia?
- Massa não palpável, independ ø
- ++solitários
- Associado a espermatocelo extra-testicular
- Ecografia:
  - Lesão quística de paredes mt finas - anecogénica e com reforço posterior dos ecos
  - Uni ou multilocular
  - 2 mm-2 cm
  - ++adjacente ao mediastinum
  - Epidídimo: espermatocelo

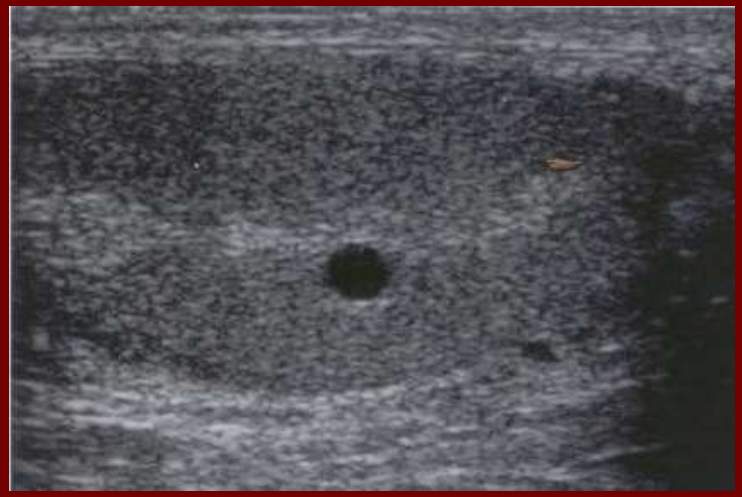

Túnica albugínea

- Quisto

- Variante dos quistos simples
- Ecografia:
  - Lesão quística na periferia do testículo e na dependência da t. albugínea.
  - 2-5 mm
  - Uni ou multiloculado
  - Calcificação (por vezes), com cone de sombra posterior

- Calcificação

- sequela de trauma? infecção?
- Ecografia:
  - Placas calcificadas
  - Espessamento hiperecogénico da t. albugínea

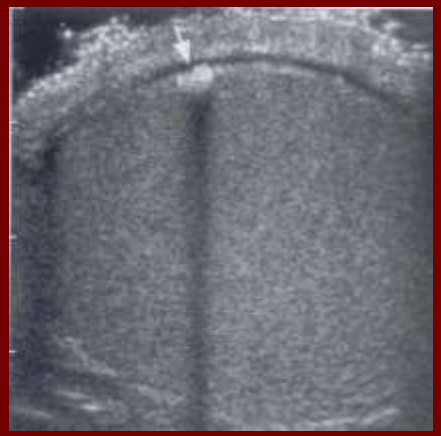

Massas palpáveis pela sua localização superficial!!

Quisto epidermóide

- 20-40 A
- Tumor benigno incomum, com origem nas cél.germinativas
- Massa por vezes palpável; indolor
- 1 a 3 cm
- ecografia – dpd grau de maturação e teor em queratina:
    - massa sólida
        - padrão "onion-ring"*
        - anel periférico ecogénico
        - de contornos bem definidos com calcificação periférica
    - lesão em "alvo"
- Fluxo doppler ausente*

→ DD com neoplasia:

Aspecto ecográfico típico* e marcadores tumorais neg.

circumscribed hypoechoic mass with a concentric lamellar pattern (curved arrow) of alternating hyper- and hypoechoic rings. This US appearance is referred to as the onion-ring appearance and is characteristic of epidermoid cyst. (Reprinted, with permission, from refer-

Ectasia tubular da rede testis

- Resulta da obstrução parcial ou completa dos ductos eferentes
- > 55 A
- ++ bilateral e assimétrico
- Associado a quisto epididimário e testicular
- ecografia:
  - Estruturas tubulares e quísticas adjacentes ou que substituem o mediastinum
  - Fluxo doppler ausente
  - DD com espermatocelo e varicocelo intratesticulares; neo

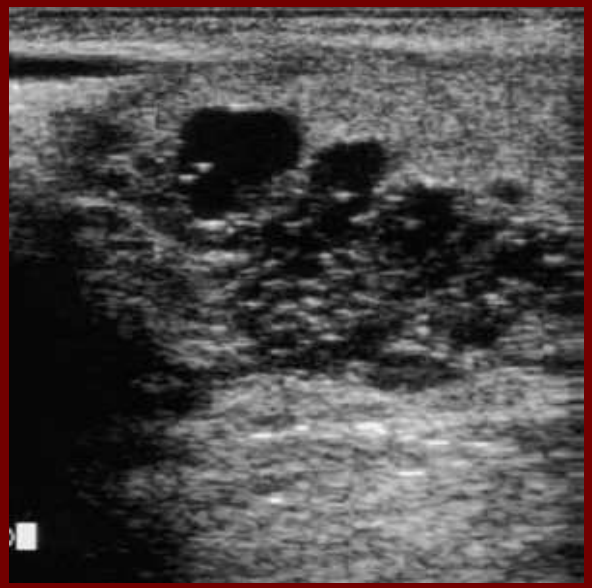

Espermatocelo e varicocelo intratesticulares

Espermatocelo

- → estrutura quística, 1-2 cm, de paredes irregulares e por vezes, com septação interna
- → Adjacente ao mediastinum

→ DD com ectasia tubular da rede testis e quisto simples

Varicocelo (<2%)

- ++associado a varicocelo extratesticular; ++esq
- Dor escrotal por distensão da túnica albugínea; massa
- Ecografia = varicocelo extratesticular

Tumores do estroma

- >ia dos tumor de não células germinativas; 4% dos t.testiculares
- Benignos
- Ecografia:
  - + comum: lesões de pequenas dimensões, hipoecogénicas e de contornos bem definidos

✓ Tumor de células de Leydig:
- tipo + comum
- qualquer gp etário
- assoc. S. de Klinefelter
- produtor de testosterona → puberdade precoce (criança)
  → ginecomastia + aumento volume testicular (adulto)

✓ Tumor das células de Sertoli

✓ Tumor das celulas granulosas

✓ Gonadoblastoma (misto) – assoc a disgenesia gonadal e hemafroditismo? 80% fenótipo feminino

MASSAS TESTICULARES MALIGNAS	Tumor de células germinativas	Seminoma
		Não seminoma
	Tumor de células não germinativas	Carcinoma embrionario Teratoma Tumor do saco vitelinico Coriocarcinoma
	Linfoma	
	Leucemia	
	Metástases	

- ✓20-35 A
- ✓Detecção incidental ++
- ✓FR: Criptorquidismo, S. Klinefelter disgenesia gonadal
- ✓Massa palpável indolor
- ✓Ecografia 100% S

Tumores de cél.germinativas

- 90 a 95% das neoplasias testiculares
- 2 tipos: seminomas e não seminomas

Tratamento e PG ≠

Disseminação linfática para os **gg retroperitoneais**

Caso suspeita deste tipo de tumores, efectuar **ecografia abdominal**

Microlitíase

- Calcificação intratubular, pouco comum.
- ++ bilateral

→10% dos casos, associada a tumor de cel.germinativas

→ 70% casos de t.cel germinativas intratubular (CIS) associados a ML → 50% malignizam em 5 A.

→ Follow-up ecográfico anual!

→ Biopsia testicular quando neo no testículo contralateral.

- Ecografia:
  - Focos hiperrefletivos, 2-3mm sem cone de sombra posterior
  - Tipos: Limitada < 5

    Clássica > 5



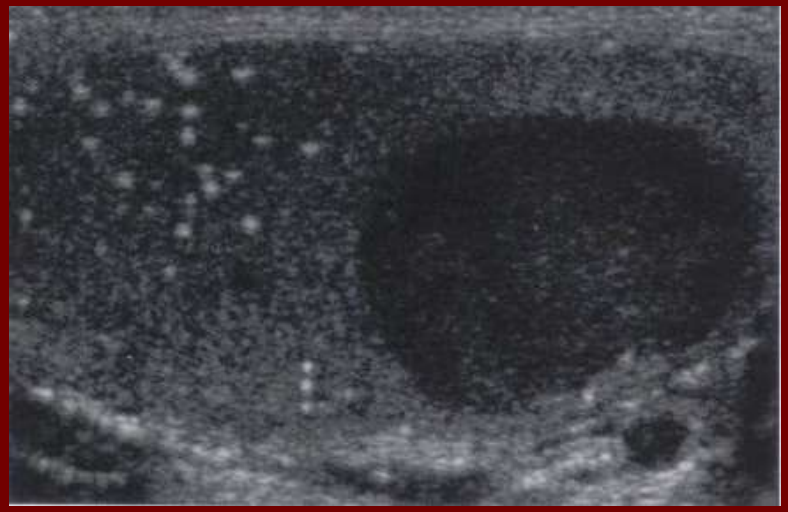

- Seminomas

  - 50% de todos os tumores de células germinativas
  - 40 A; só em adultos!!!
  - bom PG devido a boa resposta a RT e QT
  - FR: criptorquidismo; microlitíase testicular
  - ↑ ß- HCG

  - ecografia:
    - massa hipoecogénica homogénea em relação ao restante parênquima testicular

    - 50% - substituição completa do testículo pelo tumor→ assimetria da ecoestrutura testicular

    - 10% - componentes quísticos (Dilatação da rede testis por obstrução /Necrose de liquifacção)

  - eco-doppler: fluxo presente

Seminoma típico

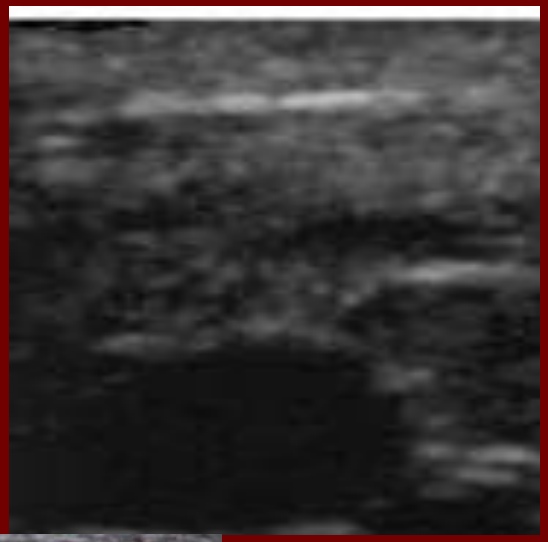

Seminoma atípico

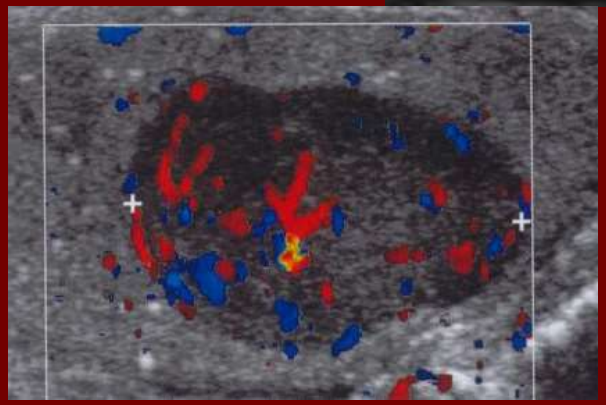

- Não seminomas

  - 30 A

  - Em 40-60% dos casos, são mistos

  - ecografia:

    massa com:

- ecoestrutura heterogénea
- contornos mal definidos ou irregulares
- foco ecogénico – hemorragia, calcificação ou fibrose
- componentes quísticos

  ..verdadeiro→ teratoma quístico
  ..se não = seminomas

- Eco - doppler:

  fluxo doppler presente

Tumor misto

Teratoma quístico

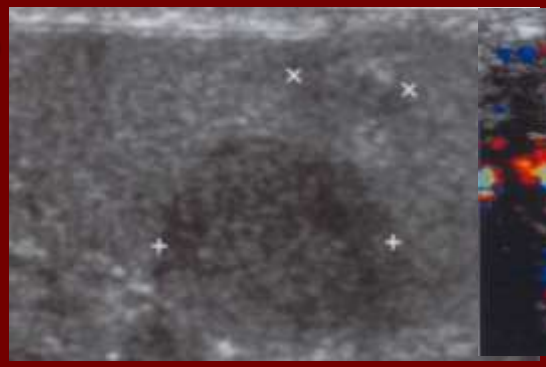

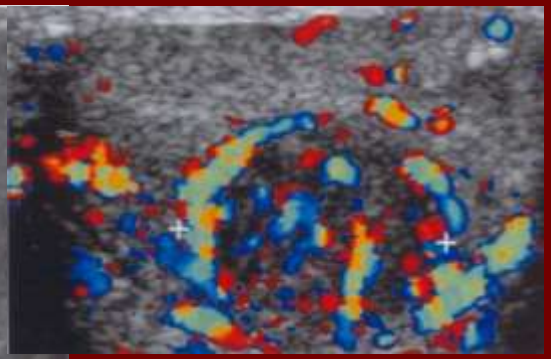

teratocarcinoma

Linfoma e leucemia

Linfoma

→ Linfoma não Hodgkin de cél B difuso

- 5% t.testiculares
- T.testicular + comum em idades > 60 A!! (50%)
- Sugestivo de linfoma:

→ Envolvimento assincrónico do testículo contralateral++

→ envolvimento do epidídimo e cordão espermático homolaterais

Leucemia

40-65% na leucemia aguda

20-35% na leucemia crónica

5-10% na fase de remissão* da leucemia linfoblástica

Pq*? Barreira hematotesticular não permeável aos agentes QT

Ecografia:

Achados = linfoma e leucemia

- aumento volume testicular
- testículo difusamente hipoecogénico
- lesões hipoecogénicas multifocais e de dimensões variáveis
- padrão estriado com alternância de bandas hipoecogénicas e hiperecogénicas que irradiam para a periferia a partir do mediastinum



Eco-doppler

- ↑ vascularização, tendo em conta o tamanho da lesão

Metástases

- ++ idosos
- Tumores primários:

  - ✓ Próstata (35%)
  - ✓ Pulmão (19%)
  - ✓ Melanoma (9%)
  - ✓ CCR (9%)
  - ✓ Rins (7%)
  - ✓ Mieloma múltiplo

- Ecografia:

  - ✓ Massa focal
  - ✓ Ecogenicidade variável

“Lesões tumor-like”

- Enfarte
- Hematoma
- Abcesso
- Orquite focal
- Atrofia/Fibrose focal
- Pseudotumor fibroso
- Sarcoidose/tuberculose
- Restos de tecido das SR (8% dos casos de hiperplasia SR congénita)

- Achados ecográficos simulam tumor testicular!!

  ➡ Lesões hipoecogénicas ou de textura discretamente heterogénea

- DG correcto através da combinação:
  - História clínica (sintomas, antec.biópsia)
  - E.O

    ->ia das massas intratesticulares palpáveis são tumorais

    - >ia das lesões intratesticulares com >1cm, não palpáveis, não são tumorais
  - Nivéis dos marcadores tumorais
  - Achados ecográficos++Doppler

Hematoma

- 2º traumatismo escrotal
- Único ou múltiplos
- Hiperagudo a crónico

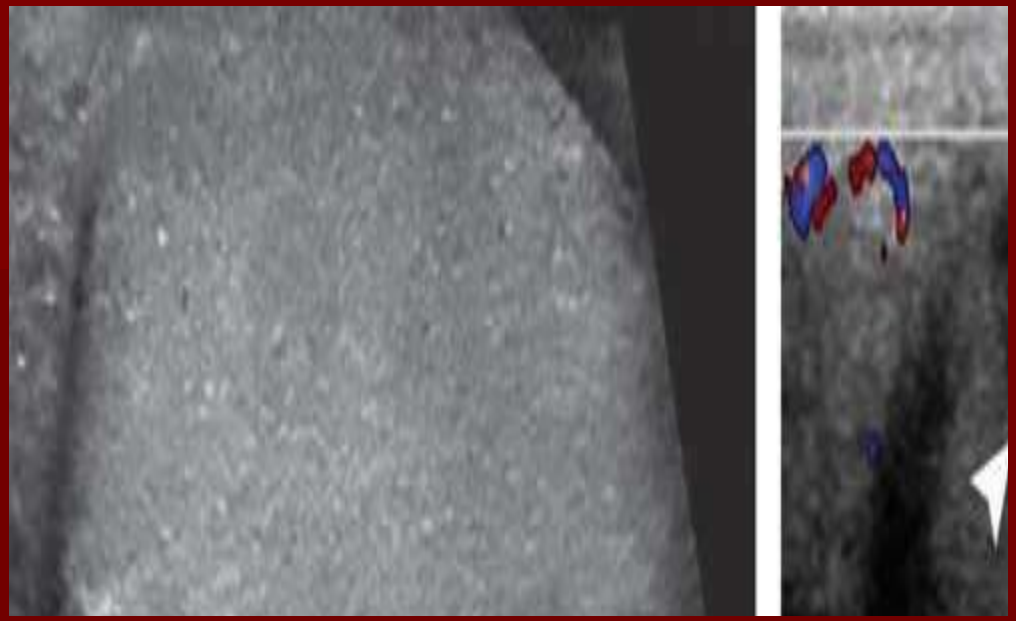

- Ecografia:
  - hiperagudo/agudo:
    isoecogénicos
    textura difusamente heterogénea
    → repetir eco 12-24h dp
  - crónico:
    hipoecogénico →anecogénico
    ↓dimensões ao longo do tempo =resolução

- eco-doppler:
  - ausência de vascularização interna
  - fluxo doppler periférico, quando sobreinfectado

→ **Follow-up** por ecografia de todos os hematomas tratados medicamente, até a sua resolução completa!!

<u>excluir</u>: - sobreinfecção e necrose (40%)

- atrofia pós traumática

- neoplasia (10-15% DG incidental)

Fibrose focal

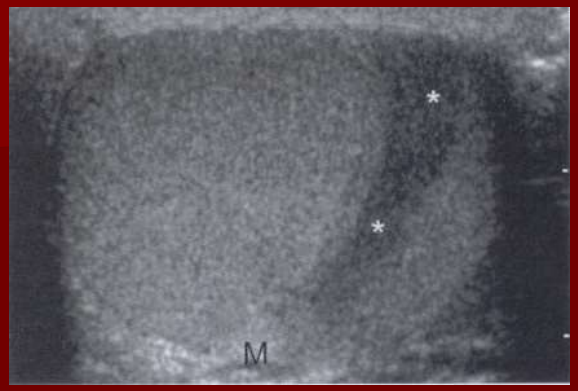

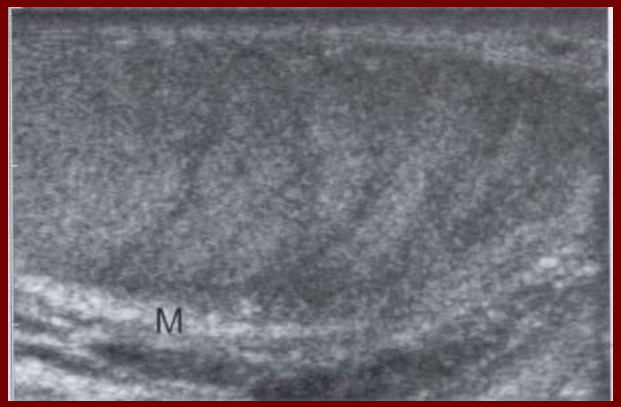

Enfarte testicular

Conclusões

- A maioria das massas testiculares são malignas, enquanto que as extratesticulares são geralmente benignas

  ……à excepção das lesões quísticas puras testiculares que são geralmente benignas!

- Contudo, há excepções…importante a correlação com HC, EO, marcadores tumorais e estudo doppler!